Aus der chirurgischen Universitäts-Kinderklinik zu München.

Ein Beitrag

zur

Casuistik der Multiplen Exostosen.

(Mit einer Tafel).

Inaugural-Dissertation

zur

Erlangung der Doktorwürde

in der

gesamten Medicin,

verfasst und einer

hohen medicinischen Fakultät

der

Kgl. bayer. Ludwig-Maximilians-Universität zu München

vorgelegt von

Carl Schäfer,

approb. Arzt aus Cöln a. Rhein.

München, 1899.

Kgl. Hofbuchdruckerei Kastner & Lossen.

Aus der chirurgischen Universitäts-Kinderklinik zu München.

Ein Beitrag

zur

Casuistik der Multiplen Exostosen.

(Mit einer Tafel).

Inaugural-Dissertation

zur

Erlangung der Doktorwürde

in der

gesamten Medicin,

verfasst und einer

hohen medicinischen Fakultät

der

Kgl. bayer. Ludwig-Maximilians-Universität zu München

vorgelegt von

Carl Schäfer,

approb. Arzt aus Cöln a. Rhein.

ACAD
LUGD. BAT.
BIBL.

München, 1899.

Kgl. Hofbuchdruckerei Kastner & Lossen.

Referent:

Herr Obermedizinalrat Professor Dr. Bollinger.

Meinem teuren Vater

in

Liebe und Dankbarkeit gewidmet.

Digitized by the Internet Archive
in 2026

https://archive.org/details/IA41548318_0143

Schon bei Galen finden wir in seinem Buche über „die widernatürlichen Geschwülste“ den Namen „Exostosis“ als Sammelbegriff für alle Geschwülste, die vom Knochen ausgehen oder Knochensubstanz enthalten. Etwas näher kam dann in neuerer Zeit Morgagni unsern heutigen Begriffen einer Exostose, indem er unter diesem Namen nur diejenigen Geschwülste zusammenstellte, deren wesentlicher Anteil knöchern war und die von einer umschriebenen Stelle des Knochens ausgingen. Die Bezeichnung „cartilaginäre Exostose“ finden wir zuerst bei dem englischen Chirurgen Astley Cooper. Jedoch gebrauchte er diesen Namen auch nicht im Sinne unserer heutigen Anschauung. Er unterschied nämlich innere und äussere knorplige Exostosen; traf damit aber zwei ganz verschiedene Krankheitsbilder. Unter den inneren verstand er unser heutiges Enchondrom, unter der äusseren die wahren cartilaginären Exostosen. Eigentliche Klarheit brachte erst Virchow in seinen Vorlesungen über die „krankhaften Geschwülste“ der die Exostosen zum Unterschied von den bloss ossifizierenden Enchondromen, Fibromen und Sarkomen als diejenigen Geschwülste bezeichnet, bei denen wir die Ossifikation als das regelmässige, typische, ja fast notwendige Ende ihrer Entwicklung erkennen. In neuester Zeit haben dann die Gelehrten namentlich

ihr Augenmerk auf die im Gefolge der multiplen Exostosen-Bildung auftretenden Wachstumsstörungen gerichtet. Zwar erwähnt schon Volkmann 1875 zwei Fälle multiper cartilaginärer Exostosen mit Wachstumsstörungen, doch führte er letztere nicht auf die Exostosen, sondern auf eine überstandene Rachitis zurück. Erst das Verdienst Helferichs war es, uns auf den genauen Zusammenhang zwischen multiplen-Exostosen und Wachstums-Anomalieen hingewiesen zu haben, indem er durch 2 seiner Schüler Meinolf Meyer und Theodor Brenner, 3 in der Münchener Poliklinik beobachteten Fälle veröffentlichen liess. Dann war es namentlich das Verdienst Bessel-Hagens, der auf dem XIX. Kongress der deutschen Gesellschaft für Chirurgie eine Statistik sämtlicher sowohl von ihm als von anderen beobachteter Fälle multipler Exostosen-Bildung veröffentlichte und auf die überraschende Uebereinstimmung zwischen den einzelnen Befunden hinwies.

Möge es mir nun hier vergönnt sein auch einen Fall zur Sprache zu bringen, den ich in der chirurgischen Univ.-Kinderklinik des Herrn Professor Dr. Herzog in München zu beobachten Gelegenheit hatte.

Heinrich G., 7 Jahre alt, Taglöhnerskind aus München, wurde am 2. Mai 1896 in das Univ.-Kinderspital aufgenommen. (Kranken-Journal Nr. 90 1896) Anamnese: Patient ist das einzige Kind gesunder Eltern. Patient hat keine Kinderkrankheiten durchgemacht. Vor einem Jahre stellte sich am Ballen der

grossen Zehe des l. Fusses eine Schwellung ein, die ihm seit 3 Monaten Schmerzen bereitet und ihm jetzt mit immer zunehmender Verhärtung des Fusses das Gehen sehr beschwerlich und schmerzhaft macht. Die Mutter will vor 2 Jahren die ersten Anzeichen von Knochenauswüchsen bemerkt haben. In der Familie ist nichts Aehnliches von Geschwülsten bekannt.

Status präsens: Kräftiger, wohlgenährter Knabe von blühender Gesichtsfarbe. Das erste, was in die Augen fällt, sind Veränderungen bezw. Hervorragungen fast jedes einzelnen Knochens. Allen Knochenvorsprüngen gemeinsam ist das Auftreten in der Nähe der Epiphysen-Linie. In der natürlichen Bewegung der grossen linken Zehe und damit überhaupt beim Gehen wird Patient behindert durch einen ungefähr taubeneigrossen Auswuchs der unteren Epiphyse des I. l. Metatarsus, und zwar an der plantaren Fläche der nach unten und innen gegen die erste Phalanx der grossen Zehe gerichtet ist. Die II. Phalanx der grossen Zehe steht in Dorsalflexion fixiert. Die nächsten Auswüchse sitzen dicht an den oberen Epiphysen beider Tibien und zwar an der Innen- und Vorderseite; rechts und links je zwei, links am meisten nach innen von der Mittellinie. Die unteren Oberschenkel-Epiphysen zeigen beiderseits eine lateral und medial scharf vorspringende Leiste, die ihrerseits wieder mit Hervorragungen versehen ist. Fernere Exostosen. die, wie noch einmal gesagt, stets in der Nähe der Epiphysen-Grenzen vorkommen, weisen die Knochen der oberen Extremitäten, so namentlich die oberen Enden der Humeri, ja selbst die Phalangen der Finger auf. Sehr stark verbildet sind beide Sca-

pulae. Der untere Winkel ist sehr stark verdickt, die von da aus zum oberen, inneren Winkel aufsteigende Kante ist durch mehrere Knochenhervorragungen förmlich eingebuchtet. Beide Spinae stark verdickt, unregelmässig höckerig. Auch die meisten der Rippen zeigen in der Nähe des Uebergangs vom Knochen zum Knorpel die Haut vorstülpende Knochenbuckel. Auch die Cristae der Hüftbeine sind in ihrem Verlauf unregelmässig verdickt und höckerig. Kopf, Gesicht und Wirbelsäule sind frei.

6. V. 1896. In Narkose wird bei Esmarch'scher Blutleere die dem Köpfchen des I. l. Metatarsus aufsitzende Exostose von einem Längs-Schnitt an der Innenseite des Fusses aus mit Meissel und Hammer entfernt. Wundnaht-Lagerung auf einer T-Schiene. Temp. 37,3.

10. V. Wundränder sind gering gerötet, wenig Sekret absondernd; Entfernung der Nähte, Herausnahme des Drains.

Temp. morgens 37,0 abends 37,7.

12. V. Sekundäre Naht der Wundränder, die in der Mitte auseinander gewichen sind.

21. V. Herausnahme dieser Nähte. Es besteht noch ein schmaler Spalt, dessen Ränder kauterisiert werden.

22. V. subkutane Tenetomie des extensor halluc. long. links in der Höhe der I. Phalanx. Verband der grossen Zehe mit dorsaler Schiene. Temp. 37,6.

28. V. Geheilt entlassen.

5. VII. 1896. Bei neuerlicher Untersuchung wird konstatiert, dass das Kind, noch ebenso kräftig und gesund ist und über nichts klagt, insbesondere nicht über Kopfschmerzen. Die Exostosen sind gleich geblieben. Patient kann seither ohne jede Beschwerden

oder Schmerzen gehen und stehen. Doch besteht noch eine geringe Dorsal-Flexions-Stellung der II. Phalanx der l. grossen Zehe, die aber keinerlei Beschwerden beim Gehen macht.

Wir haben es hier, wie in allen Fällen, wo von multipler Exostosen-Bildung die Rede ist, mit der cartilaginären Form derselben zu thun. Im Gegensatz hierzu steht die nicht knorplige Form der Exostosen, die analog dem Umstand, dass das psysiologische Knochenwachstum aus praeexistierendem Knorpel und Periost hervorgeht, von letzterem ihre Existenz herleiten. Indessen ist deren Bestehen von manchen Forschern angezweifelt worden. Die cartilaginäre Form derselben geht also aus dem das normale Knochenwachstum bestimmenden intermediären oder transitorischen Knorpel hervor, wie es uns ja auch in dem eben beschriebenen Falle das Vorkommen der Knochenauswüchse an und in der Nähe der Epyphysen nur zu deutlich zeigt. Ihr Lieblingssitz sind vor allem die Epiphysen der langen Röhrenknochen der unteren Extremitäten, während die der oberen weniger befallen werden.

Noch weniger neigen glatte Knochen wie Scapula, clavicula, costae, Becken- und Schädelknochen, Wirbel zur Exostosenbildung.

Doch finden sich solche vor, wie in unserem Falle an scapula und costae, so sehen wir sie immer an den Stellen, von denen das psysiologische Wachstum ausgeht. Dieser Umstand macht uns nun die Zeit ihres Auftretens, die Symmetrie ihrer Erscheinung, sowie die Dauer ihres Wachstums sehr verständlich. Sie

treten in den ersten Lebensjahren auf und wachsen bis zur Pubertät, worauf dann mit dem Abschluss des psysiologischen Knochenwachstums auch ihre Entwicklung zum Stillstand kommt.

Doch sollen sie auch angeboren beobachtet worden sein. So erzählt Hutchinson einen Fall, indem die Hebamme gleich nach der Geburt an dem Kinde die Exostosen bemerkte; dann Reulos, der von einer 17 Mitglieder zählenden Familie 9 mit den Auswüchsen zur Welt gekommen wissen will. Wieder andere Autoren wollen Fälle gesehen haben, in denen nach bestimmter Aussage der Patienten die Exostosen erst nach der Pubertätszeit auftraten. Doch ist das wohl darauf zurückzuführen, dass ihr Entstehen durch die Schmerzlosigkeit der Entwicklung unbemerkt blieb. Hier und da findet man auch eine Exostose mit dem Sitz in der Diaphyse. Dieselbe ist darum nichts destoweniger aus dem Intermediär-Knorpel hervorgegangen. Sie ist eben früh mit der Diaphyse fest verwachsen und hat sich später mit dem allmählich zunehmenden Knochenwachstum von der Ossifikationslinie entfernt.

Mögen nun hier, bevor ich eine Erklärung für die Genese dieser Geschwülste zu geben versuche, einige Worte über den pathologisch-anatomischen Bau derselben Platz finden.

Ihre Entwicklung folgt nach Virchow genau den Gesetzen des normalen Knochenwachstums der langen Röhrenknochen. In ihrer Jugend bestehen sie gewöhnlich ganz aus einer der Rindenschicht derselben ähnlichen Substanz, die sich aber mit dem Grösserwerden der Exostose durch Osteoporose zum Teil in spongiöse umwandelt. Weiter sehen wir, wie

sich dann sogar Blutgefässe und eine Markhöhle, die mit der des Knochens kommunizieren kann, in derselben bilden. Sie kann also bei einiger Grösse vollständig den Typus eines langen Röhrenknochens erreichen. Die Höcker ihrer Oberfläche sind mit einem letzten Rest ossifizierenden Knorpels bedeckt, der mit dem länger Bestehen der Exostose immer mehr abnimmt und nach Virchow mit dem Verzehren der Matrix im 21. Lebensjahre vollständig verschwindet. Nach Drescher kann sich sogar Periost und ein Synovialsack bilden. So erzählt Nasse einen Fall, wo eine cartilaginäre Exostose des Condylus internus femoris von einem Synovialsack bedeckt war, der eine Ausstülpung der Kniegelenk-Kapsel darstellte. Einen ähnlichen Fall berichtet Fehleisen.

Was die Art und Weise der Entstehung dieser Geschwülste angeht, so gehen darüber die Ansichten der Autoren sehr auseinander. Virchow macht die Reizung, Sonnenschein die Degeneration des Knorpels verantwortlich. Braun spricht von zurückgebliebenen Knorpelinseln, aus denen die Exostosen hervorgingen. Die Anschauung Vix's ist wohl als obsolet zu betrachten. Er machte den Muskelzug an dem aus dem Stadium der Erweichung in das der Eburneation übergehenden Knochens dafür verantwortlich, indem grade an den Stellen der grossen Muskelansätze sich die ergiebigsten exostotischen Wucherungen zeigen. Nach Ehrhardt sollen Knorpelzellensäulen nicht in der Richtung der Diaphyse stehen, sondern nach aussen gerichtet sein, wodurch ein seitliches Auswachsen dieses Teiles des Knorpelgewebes unter einem Winkel entstehen muss. Am meisten für

sich hat wohl die Cohnheim'sche Lehre einer embryonalen über das ganze Knochensystem verbreiteten überschüssigen Keimanlage, die nur durch seitliches Ausweichen sich den Raum für ihr weiteres Wachsen schaffen konnte. Von Bergmann ist auch der Anschauung von einer fehlerhaften Anlage im embryonalen Knorpel; denn, meint er, wenn dieselbe nicht als Grundlage der Exostosen dienen könnte, wäre es unverständlich, dass sie auch an kurzen Knochen vorkommen, welche nie eine Knorpelfuge gehabt haben. Sie beweist auch am besten die Wachstumsstörung und die Erblichkeit, auf die ich weiter unten noch eingehen will.

Für die Aetiologie dieser Geschwülste hat man früher die verschiedenartigsten Krankheitsbilder herangezogen, so Tuberkulose, Scorbut, Scrophulose, Arthritis urica u. s. w. Doch werden wir es hier wohl mit zufälligen Nebenbefunden zu thun gehabt haben, ebenso wie in dem Fall Eberths, der ein rheumatisches Fieber für den Ausbruch der Exostosen verantwortlich machte, also nach Analogie Virchows für einen Rheumatismus nodosus eintrat. Auch die Syphilis hat man als ätiologisches Moment ins Feld geführt, doch ruft dieselbe schon nach der Ansicht älterer Autoren wie Virchow und Bardeleben mehr diffusere Hyperostosen mit spezifischen Sitz an den Diaphysen hervor. Die Krankheit, die man am längsten für die multiple Exostosen-Bildung verantwortlich gemacht hat, ist die Rachitis. Marle brachte uns zuerst auf den Gedanken eines innigen Zusammenhanges zwischen diesen beiden nach unserer heutigen Anschauung ganz verschiedenen Krankheitsbildern; er

fand sie nämlich als Begleiterscheinung der Exostosen. Aehnliche Fälle beobachteten Virchow, Volkmann, Birnbaum, Drescher, Meyer, Klechmet. Sie alle waren mehr oder weniger der Anschauung Marles, trotzdem schon 1873 Sonnenschein eine völlige Verschiedenheit in der Anordnung der Knorpelzellen der Exostosen und der rachitischen Knochenbildung nachwies. Die Zellen der Exostosen liegen nämlich nicht in so grossen Gruppen beisammen, sondern in mehr oder weniger grossen Abständen von einander. Ferner zeigt der exostotische Knochen selten Kurvaturen und die Schwere, wie sie bei rachitischen durch später hinzugetretene Sklerose sich findet. Heute ist man zu anderen Gesichtspunkten über die Aetiologie dieser Geschwülste gelangt. Heute spricht man von einer Heredität derselben, analog der Hämophilie und dem Daltonismus. Schon Stanley und Paget haben uns darauf hingewiesen; doch ist es wesentlich das Verdienst Reinikes, uns hierüber das erste statistische Material zur Verfügung gestellt zu haben. Er konnte in einer ganzen Reihe von Fällen die Erblichkeit bis in die fünfte Generation nachweisen. In manchen Familien war die Zahl der Behafteten sehr gross, so in dem Fall von Reulos (cf. pg. 7), Maclean und einer von ihm selbst beobachteten Bauernfamilie. Auch über die Vererbung auf die einzelnen Geschlechter stellte Reinike Untersuchungen an; er fand im allgemeinen das männliche Geschlecht mehr befallen. Doch diese Beobachtung zur Theorie zu erheben, erschiene zu gewagt. Denn erstens ist die Zahl der beobachteten Fälle zu gering, zweitens gelangen schon viel mehr Männer zur ärztlichen Untersuchung,

so z. B. durch die Militärrevision. Auch werden oft weibliche Eitel- und Schamhaftigkeit, sowie das bei weiblichen Individuen viel stärker entwickelte Fettpolster, ganz abgesehen von der Harmlosigkeit der Geschwülste das ihrige dazu beigetragen haben, uns die Kenntnis von der Existenz etwaiger Exostosen bei ihnen zu entziehen. Mit geringen Ausnahmen ist die Vorliebe der Uebertragung auf die Nachkommen des gleichen Geschlechtes gewahrt. — In unserem Falle scheinen wir es mit einem der wenigen nicht erblichen Fälle zu thun zu haben. Hier sei noch einmal darauf hingewiesen, wie gut sich die Anschauung Cohnheims einer überschüssigen, embryonalen Keimanlage für die Erblichkeit verwerten lässt. Doch nicht nur diese lernen wir dadurch verstehen, sondern auch das multiple Auftreten an den Epiphysen in der Wachstumsperiode, die symmetrisehe Anordnung, der stets gleich bleibende histiologische Bau, sowie die Unabhängigkeit von Rachitis, Skrophulose und anderen Krankheiten.

Die Geschwülste sind im allgemeinen gutartiger Natur. Sie entstehen schmerzlos und langsam und führen ganz selten, dann aber nur durch ihren kritischen Sitz zu Störungen. So behinderte auch in unserem Falle die Geschwulst den Knaben am Gehen, indem sie ihm dasselbe schmerzhaft machte. Becken-Exostosen wurden oft gefährlich für den Geburtsmechanismus. So erwähnt Birnbaum einen Fall, wo durch eine Exostose der Synchondrosis sacroiliaca dextra eine Uterusruptur mit nachfolgendem Exitus hervorgerufen wurde. Exostosen der Augenhöhle führen zu Exophthalmus, solche des Gehörgangs

zu Schwerhörigkeit oder sie werden bei Eiterungsprozessen durch Retention des Sekrets verhängnisvoll. Durch Druck auf die Nerven rufen sie Neuralgieen, durch solchen auf die Gefässe Kompressionen, Aneurysmen, sowie Verletzungen derselben hervor. Sitzen sie im Innern der Schädelhöhle oder des Rückenwirbelkanals, so können sie auch Lähmungen, Apoplexieen, ja selbst den Tod im Gefolge haben. Immerhin gehören diese Folgeerscheinungen neben Bewegungsstörungen bei ihrem Sitz in der Nähe der Gelenke zu den allergrössten Seltenheiten, ebenso wie Umwandlung der Exostosen zu multiplen Enchondromen mit nachfolgenden Metastasen in allen Organen und letalem Ausgang. Von Ulceration oder Gangrän der die Exostose bedeckenden Haut ist bisher auch wenig beobachtet worden. Ebenso selten hat man von einer Lostrennung der Geschwulst von ihrem Mutterknochen und weiteres Fortbestehen derselben als freier verschieblicher Körper etwas gehört. Chiene will eine solche freie Exostose innerhalb Jahresfrist ganz verschwinden haben sehen. Nur wenige Autoren, unter ihnen Volkmann, Fischer, und Braune, berichten uns über freie Exostosen, die beiden letztgenannten auch von einem Kleinerwerden festsitzender Geschwülste. Doch ist dieser Thatsache mit grosser Vorsicht zu begegnen. Denn wie leicht kann man sich in Bezug auf das Kleinerwerden durch Zurückgehen entzündlicher Exsudate, vermehrte Fettablagerung über der Geschwulst, oder Resorption eines Synovialexsudates einer Exostosis bursata täuschen lassen. Nur in dem Falle von Hartmann, wo die mit 11 Jahren festgestellten

Exostosen im 37. Jahre fast ganz verschwunden waren, gehen wir sicher, da aus der Zeit der ersten Beobachtung noch eine Photographie vorhanden war.

Helferich war der erste, der uns durch die Arbeiten zweier seiner Schüler zu neuen Gesichtspunkten über die Symptome und den Verlauf der multiplen Exostosen führte, indem er auf die dieselben fast immer begleitenden Wachstumsstörungen hinwies. Zwar hatte dies schon vorher Volkmann in den von ihm beobachteten Fällen gethan, jedoch die Störungen auf die nebenhergehende Rachitis zurückgeführt. Erst Bessel-Hagen brachte uns den unwiderleglichen Beweis für den engen Zusammenhang zwischen Wachstumsanomalien und Exostosenbildung in seinen auf dem Berliner Chirurgenkongress veröffentlichten statistischen Berichten. Er fand nicht nur Störungen in der Grössenentwicklung des gesamten Körpers, sondern auch der einzelnen Teile unter sich, so war namentlich die typische Proportionalität zwischen Ober- und Unterkörper stets gestört. Das ist nun auch leicht erklärlich. Die Neigung zur Exostosenbildung ist nämlich dort am grössten, wo unter normalen Verhältnissen das Knochenwachstum seine grösste Energie besitzt. Nun wachsen aber die unteren Extremitäten am schnellsten; also ist die Multiplizität ihrer Exostosen und damit ihr Zurückbleiben im Wachstum sehr einleuchtend. Das Verhältnis zwischen Ober- und Unterkörper ist also zu Gunsten des ersteren verschoben, und die Gesamtkörperhöhe um soviel an Grösse zurückgeblieben als der Unterkörper durch die Wachstumsstörung eingebüsst hat. Auch werden oft die oberen Extremi-

täten sowie die mit Exostosen behafteten Scelett-Knochen in ihrer Entwicklung gehemmt. So fand Bessel-Hagen bei einigen Patienten kaum die Arme über den Trochanter hinabreichen.

Seine Erfahrungen über das Hand in Handgehen der Wachstumsstörung mit der Entwicklung der Exostosen gipfeln in dem Satze: Fast ohne Ausnahme sehen wir in dem Verlauf zweier homologer Knochen und überhaupt solcher, die nicht allzu weit von einander entfernt sind, die Hemmung des Wachstums einen stärkeren Grad an demjenigen Knochen erreichen, dessen Exostosen eine mächtigere Entwicklung zeigen und in der Regel um so deutlicher, je grösser die Zahl der aus dem Intermediärknorpel hervorgegangenen Exostosen ist.

Durch derartige Wachstumshemmungen kann nun leicht die Artikulationsebene irgend eines peripheren Gliederabschnittes eine Aenderung erfahren namentlich da, wo 2 Knochen eine Extremität bilden, so am Unterarm und Unterschenkel, indem der befallene Knochen durch Zurückbleiben im Wachstum den anderen zu einer Curvatur zwingt: So weiss schon Volkmann von einer Abduktions-Stellung der Hand zu berichten, hervorgerufen durch eine Verkürzung der Ulna. Dann erzählt Bessel-Hagen einen Fall, wo durch Wachstumshemmung an der Ulna eine Verschiebung des Radiusköpfchens nach hinten eingetreten sei, die später eine vollständige Luxation des proximalen Radiusendes hervorgerufen habe. Zu fehlerhaften Fussstellungen geben die Exostosen auch oft Veranlassung, so durch Verkürzung der Fibula zu einem pes planus. Pes valgus, varus u. equinus, die

auch schon einzelne auf Grund exostotischer Wucherung und damit verbundener Wachstumsstörung entstanden wissen wollten, liegen doch wohl etwas ausserhalb des Bereichs der Möglichkeit einzig und allein durch eine von Exostosen hervorgerufene Wachstumshemmung hervorgerufen zu werden. Von allen diesen nun im Vorhergehenden beschriebenen Störungen ist in unserem Fall, der überhaupt im ganzen und grossen ein harmloses Gepränge zeigt, nichts zu bemerken.

Nur in den seltensten Fällen machen die multiplen Exostosen ein Eingreifen von seiten des Arztes notwendig, da sie fast nie Veranlassung zu Beschwerden geben. In unserem Falle hatte eine etwa taubeneigrosse Exostose an der unteren Epiphyse des linken ersten Metatarsal-Knochens und zwar an seiner plantaren Fläche bedeutende Beschwerden gemacht. Die Exostose war nach unten und vorne gerichtet gegen die erste Phalanx der grossen Zehe. Ausserdem stand die zweite Phalanx der grossen Zehe in Dorsalflexion fixiert. Durch diesen Tumor und durch die Flexionsstellung der 2. Phalanx war Patient in der Bewegung der grossen Zehe und überhaupt beim Gehen behindert. Es wird daher von einem Längsschnitt an der Innenseite des Fusses die dem Köpfchen des ersten Metatarsal-Knochens aufsitzende Geschwulst im Niveau des Knochens mit dem Meissel glatt abgetragen und später noch die Tenetomie des Musc. extensor halluc. longus gemacht in der Höhe der 1. Phalanx. Durch diese beiden Operationen, die beide glatt heilten, wurde ein vollständiger Erfolg erzielt, so dass Patient seither wieder ohne jede Beschwerden gehen kann.

Beschreibung des Präparates:
(Abbildung auf der Tafel.)

Das abgemeisselte Knochenstück stellt einen drüsigen Körper dar. An der Oberseite ist eine Strecke weit normale Knochen-Corticalis vorhanden. Die Hauptfläche der Exostose (a) sieht nach unten und vorne, ist drüsig aufgetrieben und mit Buckeln versehen. Diese ganze Fläche ist mit deutlichem Knorpel überzogen, der an der Stelle, wo er in die Knochen-Corticalis übergeht, etwas wallartig über den Rand vorsteht.

Bei b ist die Abmeisselungsstelle.

Zum Schlusse obliegt mir die angenehme Pflicht Herrn Prof. Dr. Herzog für die gütige Ueberlassung der Arbeit meinen Dank auszusprechen.

Litteratur.

A. Cooper a. B. Trawers, Surgical Essays. London 1815.

Volkmann, Beiträge zur Chirurgie, anschliessend an einen Bericht über die Thätigkeit der chirurg. Univers. Klinik zu Halle im J. 1873 pg. 240.

Virchows Archiv 1866, XXXV.

Reulos, Le progrès medical. 1 août 1885.

Virchow, Die krankhaften Geschwülste. Bd. II.

Drescher, Inaug.-Dissert. Giessen 1889.

Sonnenschein, Inaug.-Dissert. Berlin 1873.

Vix, Inaug.-Dissert. Giessen 1856.

Klehmet, Inaug.-Diss. Berlin 1892.

Cohnheim, Allgemeine Pathologie pag. 635.

Bessel-Hagen, Ueber Störungen des Knochenwachstums bei mult. cartil. Exost. Langenbecks Archiv. Bd. XVI. 1890.

G. Fischer, Mitteilungen aus der Univers.-Klinik zu Göttingen 1861 pag. 162.

D. Nasse, Ueber mult. cartilag. Exostosen u. s. w. v. Volkmanns Sammlung klinischer Vorträge. Neue Folge. Nr. 124.

J. Hutchinson, Multiple Exostosen. Medical times and gazettes 1880. Vol. II.

E. v. Bergmann, 2 Exostosen am Femur. St. Petersburger mediz. Wochenschrift 1876 Nr. 1.

Hartmann, Ein seltner Ausgang mult. cart. Exostosen. Archiv für klin. Chirurgie 1893. XLV, pag. 572.

Bardeleben, Lehrbuch der Chirurgie und Operationslehre. Berlin 1879.

Reinicke, Ueber die Erblichkeit der multiplen Wachstumsexostosen. Bruns Beiträge. Bd. VII.

Ehrhardt, Ein Fall von intraartikulär gelegenen Exostosis cartilaginea. Deutsche Zeitschrift für Chirurgie. Bd. 26.

Fehleisen, Zur Casuistik der Exostosis cartilaginea. Referat über den XIV. Chirurg. Congress im Centralblatt für Chirurgie. Beilage zu Nr. 24, 1885.

Meyer Meinolf, Ueber Knochen- und Gelenk-Deformitäten nach multiplen Exostosen.

Brenner Theodor, Beitrag zur Casuistik der multiplen Exostosenbildung und deren Einfluss auf das Knochenwachstum. Diss. München 1884.

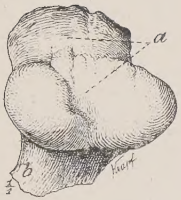
a
b